

## SITUACIÓN CLÍNICA

# Manejo de la onicocriptosis en atención primaria. caso clínico

K. Zavala Aguilar\*, F. Gutiérrez Pineda y E. Bozalongo de Aragón

Medicina de Familia y Comunitaria, Centro de Salud Cascajos, Logroño, España

Recibido el 12 de marzo de 2012; aceptado el 6 de mayo de 2012

Disponible en Internet el 16 de septiembre de 2012

### PALABRAS CLAVE

Onicocriptosis;  
Uña encarnada;  
Atención primaria

### KEYWORDS

Onychocryptosis;  
Ingrown toenail;  
Family physician

**Resumen** La onicocriptosis (uña encarnada) es una enfermedad ungueal de gran demanda en el servicio de atención primaria, molesta y limitante para los pacientes, con gran incidencia en el sexo masculino y en edades comprendidas entre la segunda y tercera décadas de la vida, de etiología indeterminada en la que intervienen una serie de factores tanto desencadenantes como predisponentes. El tratamiento depende del estadio en que se encuentre la uña encarnada e incluye desde procedimientos conservadores hasta intervenciones de cirugía menor que pueden ser realizadas por el médico de atención primaria en el centro de salud. Presentamos el caso clínico de un hombre de 25 años con onicocriptosis que no respondió a un manejo conservador y se realizó una extracción del extremo ungueal con matricectomía parcial.

© 2012 Sociedad Española de Médicos de Atención Primaria (SEMERGEN). Publicado por Elsevier España, S.L. Todos los derechos reservados.

### Management of onychocryptosis in primary care: A clinical case

**Abstract** Onychocryptosis (ingrown toenail) is a condition commonly seen in Primary Care clinics. It is uncomfortable and restrictive for patients and has a high incidence in males between second and third decades of life. It is of unknown origin, with a number of predisposing triggering factors being involved. Treatment depends on the stage of the ingrown nail and the procedures may range from conservative to minor surgery that can be performed by the Primary Care physician in the health centre. We report the case of a 25-year onychocryptosis that did not respond to conservative management, and was extracted with partial matricectomy of the nail.

© 2012 Sociedad Española de Médicos de Atención Primaria (SEMERGEN). Published by Elsevier España, S.L. All rights reserved.

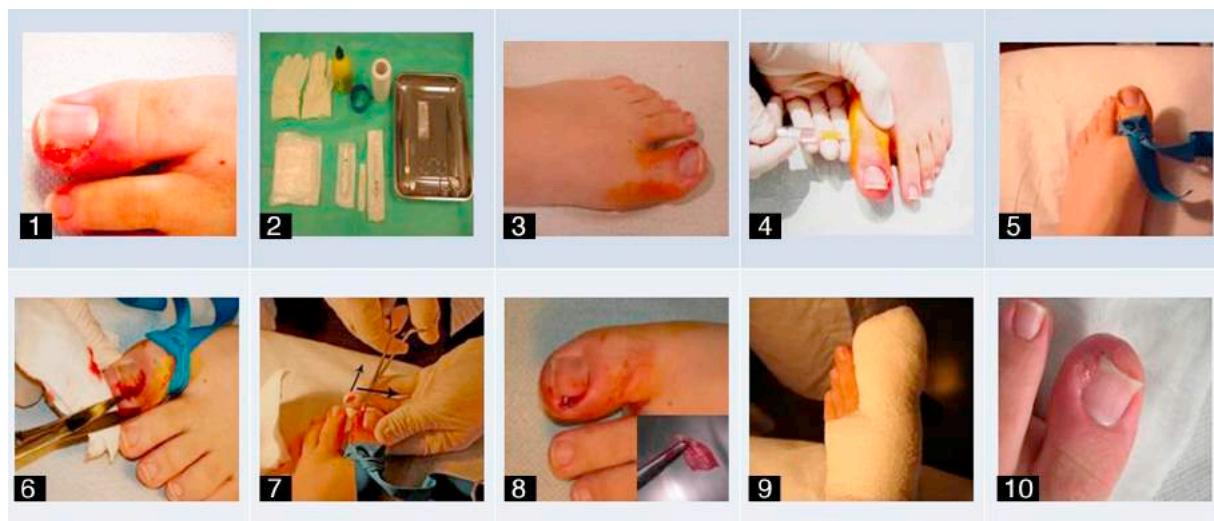
## Introducción

La onicocriptosis o uña encarnada (*unguis incarnatus*) es una enfermedad ungueal muy frecuente en atención primaria

que conlleva gran molestia e incapacidad para el paciente<sup>1</sup>. Se define como una onicopatía mecánica, causada por la penetración de los bordes laterales y el extremo distal de la lámina ungueal en el tejido blando periungueal, concretamente con el surco ungueal lateral o medial, muchas veces recidivante y frecuente que cursa con dolor y/o inflamación, ocasionando a veces un cuadro infeccioso, con formación de tejido de granulación del pliegue o pliegues laterales de la uña<sup>1-5</sup>.

\* Autor para correspondencia.

Correo electrónico: [kattyzavala.aguilar@hotmail.com](mailto:kattyzavala.aguilar@hotmail.com)  
(K. Zavala Aguilar).



Figs. 1-10 Procedimiento de extracción de uña encarnada en el servicio de atención primaria.

Se calculan unos 10.000 nuevos casos que necesitan tratamiento cada año en el Reino Unido y unos 20 por cada 100.000 personas que acuden a las consultas a atención primaria<sup>1</sup>; es más frecuente en el sexo masculino en proporción 3:1<sup>2,5</sup>, y aunque puede aparecer en cualquier grupo de edad es más común en la segunda y tercera décadas de la vida y afecta por lo general al primer dedo del pie<sup>2,3,5</sup>.

Tiene etiología multifactorial, factores extrínsecos como el mal hábito higiénico, el inadecuado corte de uñas, el uso de zapatos pequeños, etc., y factores intrínsecos como alteraciones anatómicas de los dedos o de las uñas, situaciones sistémicas como la hiperhidrosis, obesidad, diabetes<sup>2-6</sup>, neoplasia subungueal<sup>7</sup> y pie plano, entre otras.

La onicocriptosis puede presentarse en diferentes estadios dependiendo del grado de inflamación, lo cual condiciona el tratamiento, que puede ser conservador o quirúrgico.

A continuación presentamos un caso clínico de un joven que acude a su médico de atención primaria por presentar un cuadro de onicocriptosis de 3 meses de evolución.

## Caso clínico

Varón de 25 años, con sobrepeso, sin otros antecedentes patológicos de interés, que acude a su médico de cabecera por presentar un cuadro clínico caracterizado por dolor e inflamación en el borde ungueal medial de primer dedo del pie derecho de 3 meses de evolución, sin presentar signos de infección.

En la observación se aprecia que un extremo distal medial de la uña está encarnada con aspecto normal en pie de fenotipo egipcio, por lo que se inicia tratamiento conservador colocando algodón en el extremo subungueal afectado durante 6 semanas. Durante este tiempo el cuadro evoluciona mal con formación de tejido de granulación (fig. 1) por lo que se decide realizar el tratamiento intervencionista con la extracción de la uña encarnada con matricectomía parcial (técnica de Winograd).

Se procedió a preparar la mesa quirúrgica (fig. 1, panel 2), desinfectar con yodo, aplicar anestesia troncular con

bupivacaína y colocar un torniquete en el extremo proximal del dedo (fig. 1 paneles 3 a 5). Se separó parcialmente la uña con una pinza mosquito (un tercio de la misma) y con movimientos de giro y ligera tracción de la porción de la matriz ungueal hasta su obtención total, y con tijeras rectas se cortó la uña despegada, procediendo a limpiar el tejido de granulación con una lamina de bisturí (fig. 1, paneles 6 a 8) dando por terminado el procedimiento; a las 48 h se observaron unos resultados satisfactorios (fig. 1, paneles 9 y 10).

## Discusión

La onicocriptosis genera gran molestia al paciente y según su estadio puede ser resuelta por el médico de atención primaria. Se han establecido 4 estadios de la enfermedad<sup>1-6</sup>:

- Estadio 1: consiste en la presencia de edema, inflamación y dolor.
- Estadio 2: presencia de sobreinfección y supuración.
- Estadio 3: formación de un tejido de granulación exuberante e hipertrofia laminar.
- Estadio 4: evolución del estadio 1 con deformidad grave y crónica del uña, ambos rodetes periungueales y rodete distal.

En las formas leves utilizamos tratamiento conservador<sup>5,6,8</sup> que puede consistir en lavados con agua caliente durante 15 o 20 min, antisépticos tópicos u orales, colocación de algodón en el extremo subungueal afectado y otros. Este último procedimiento se realizó en nuestro paciente, sin obtener un resultado favorable, y evolucionó a un estadio 3 según la clasificación antes mencionada (tratamiento conservador contraindicado)<sup>2,6,8</sup>, y se tuvo que proceder con tratamiento quirúrgico.

Existen diferentes técnicas según el estadio y las características anatómicas (Winograd, Duvries III, Hanecke Kaplan y Frost) y varios procedimientos de legrado o debridación del tejido de granulación subyacente (nitrate

de plata, electrocauterio, láser y hidróxido de sodio) con la conservación o no de la matriz<sup>1,3-8</sup>.

Nosotros, frente a este primer episodio de onicocriptosis sin complicaciones (sobreinfección o disminución del flujo sanguíneo) que se consideran contraindicaciones para la intervención, realizamos la avulsión lateral con matricectomía parcial (técnica de Winograd) como se ha recomendado en otros estudios<sup>2</sup>, aunque hay evidencias de altas tasas de recidiva tras este procedimiento en 2-3 meses.

Diferentes autores sugieren que una recidiva sea tratada mediante matricectomía quirúrgica total o con fenol, técnica que ha demostrado menor tasa de recurrencia sintomática a los 6 meses<sup>1,9</sup>. El electrocauterio ha demostrado resultados consistentes y es fácil de aprender para la mayoría de los médicos de familia<sup>7</sup>, aunque un uso excesivo puede dañar fascia y periostio y se debería considerar posteriormente desbridamiento, antibióticos y radiografías.

El uso de antibiótico es discutido, siendo la complicación más frecuente la sobreinfección (*Staphylococcus aureus* y *Candida* sp.<sup>10</sup>). Se ha demostrado que resuelto el proceso se resuelve a su vez el proceso inflamatorio-infeccioso<sup>3,10</sup>, tal y como ocurrió en nuestro paciente donde no fue necesario utilizar antibióticos.

La onicocriptosis es muy frecuente en la atención primaria, y puede ser resuelta en sus primeros estadios por el médico de cabecera y evitar así la derivación al especialista, lo cual significa prolongar el proceso de inflamación y las molestias reflejadas en las limitaciones de sus actividades, salvo complicaciones o recidivas de la encarnación. Es además un procedimiento quirúrgico de bajo coste, ambulatorio y cómodo, permitiendo la rápida reintegración a sus labores habituales. Asimismo es de igual importancia la adecuada educación del paciente sobre el correcto hábito higiénico, la utilización de zapatos cómodos y el corte de las uñas.

## Responsabilidades éticas

**Protección de personas y animales.** Los autores declaran que para esta investigación no se han realizado experimentos en seres humanos ni en animales.

**Confidencialidad de los datos.** Los autores declaran que en este artículo no aparecen datos de pacientes.

**Derecho a la privacidad y consentimiento informado.** Los autores declaran que en este artículo no aparecen datos de pacientes.

## Conflicto de intereses

Los autores declaran no tener ningún conflicto de intereses.

## Bibliografía

1. Medina R, Rosa A, Quintas C. Cirugía de la uña en atención primaria. Estudio de casos intervenidos en un centro de atención primaria en los últimos 3 años. Centro de Salud Pintores. Parla. Madrid. Mgoriginales. 2007;97:220-2.
2. Yáñez Aráuz J, Del Vecchio J, Raimondi N. Onicocriptosis del hallux. Análisis comparativo entre la técnica de preservación de la matriz y la técnica con lesión de la matriz angular. Rev Asoc Argent Ortop Traumatol. 2010;75:131-6.
3. Heidelbaugh J, Lee H. Management of the ingrown toenail. Am Fam Physician. 2009;79:303-8.
4. Ribas A. Tratamiento de la uña encarnada. AMF. 2008;4:143-7.
5. Sarifakioglu E, Sarifakioglu N. Crescent excision of the nail fold with partial nail avulsion does work with ingrown toenails. EJD. 2010;20:822-3.
6. Goldstein B, Goldstein A. Paronychia and ingrown toenails. En: Rose BD, editor. Waltham, MA:UpToDate; 2010.
7. Zuber TJ. Ingrown toenail removal. Am Fam Phys. 2002;65:2547-50.
8. Chapeskie H. Ingrown toenail or overgrown toe skin. Alternative treatment for onychocryptosis. CFP. 2008;54:1561-2.
9. Matsumoto K, Hashimoto I, Nakanishi H. Resin splint as a new conservative treatment for ingrown toenails. J Med Invest. 2010;57:321-5.
10. Mathes B. Nail surgery. En: Mathes. RB, editor. Wellesley: UpToDate; 2010.